# Fístulas oroantronasales

*J Laccourreye*
*J Dubin*

*Resumen. – Las fístulas oroantronasales son habitualmente yatrógenas, resultado de extracciones dentales. El tratamiento es quirúrgico. Las fístulas secundarias a exéresis de tumores del macizo facial presentan la problemática de su reconstrucción, que puede realizarse con prótesis o quirúrgicamente, recurriendo a colgajos libres.*

*© 2001, Editions Scientifiques et Médicales Elsevier SAS, París. Todos los derechos reservados.*

*Palabras clave: fístulas oroantronasales, fístula oroantral, extracción dental, tratamiento quirúrgico, colgajos libres.*

## Introducción

Las fístulas oroantronasales (FOAN) (*oro antral or nasal fistula* en la bibliografía anglosajona), solución de continuidad osteomucosa entre la cavidad oral y el seno maxilar o la fosa nasal, suelen originarse tras extracción dentaria, siendo por lo tanto yatrógenas. En ausencia de cierre espontáneo, el tratamiento es quirúrgico. Las FOAN secundarias a cirugía oncológica facial plantean un difícil problema de reconstrucción.

Las FOAN relacionadas con hendiduras faciales, así como las técnicas de reconstrucción de heridas ocasionadas por armas de fuego no son tratadas en este artículo.

## Etiología

### CAUSAS YATRÓGENAS

La causa más frecuente es la extracción de un diente. La existencia de un gran seno maxilar o de una raíz dentaria intrasinusal favorecen la creación de la fístula. Generalmente, el diente está situado sobre la arcada: por orden de frecuencia, el primer molar [1], el segundo molar y el segundo premolar. La solución de continuidad está relacionada con una maniobra excesivamente brusca, ya sea de la cucharilla o del sindesmotomo, en tejido infectado. Se habla de fístula alveolar cuando la raíz dental o todo el diente se introducen en el seno maxilar [5]. El diente puede estar incluido, en caso de muela cordal superior, pero también en los caninos y premolares.

La exéresis de un quiste apical, después de la extracción del diente que lo ha provocado, puede ser el origen de una fístula oroantral, habitualmente vestibular.

La persistencia de una infección sinusal tras incisión anterior del seno maxilar puede provocar una fístula vestibular, en caso de incisión demasiado baja o de desplazamiento entre los planos musculoperiósticos y mucosos.

### OTRAS CAUSAS

#### ■ *Traumáticas*

Las heridas por arma de fuego, en los intentos de suicidio, son responsables de lesiones particularmente complejas.

#### ■ *Tumorales*

El cáncer de infra y mesoestructura, los granulomas centrofaciales (linfomas de linfocitos T), y el mieloma múltiple [3] pueden, en el curso de su evolución, provocar una fístula oroantral. El tratamiento de estas lesiones crea frecuentemente grandes fístulas. La osteorradionecrosis del maxilar superior, consecutiva a un tratamiento con radioterapia de un tumor de la región media facial, es excepcional; en estos casos siempre hay que sospechar la existencia de infección o una recidiva.

#### ■ *Inflamatorias e infecciosas*

La enfermedad de Wegener, la actinomicosis [28] y, más recientemente, la infección del virus de la inmunodeficiencia humana (VIH) [16] pueden provocar una FOAN.

## Anatomopatología

### LOCALIZACIÓN [4]

Existen tres localizaciones principales por orden de frecuencia (*fig. 1*):

— alveolar: secundaria a una extracción dentaria: ya sea un molar («diente intrasinusal») o bien una muela cordal;

***Laurent Laccourreye :*** *Praticien hospitalo-universitaire.*
***Jacques Dubin :*** *Professeur des Universités, praticien hospitalier.*
*Service d'oto-rhino-laryngologie et de chirurgie cervicofaciale, centre hospitalier universitaire, 4, rue Larrey, 49033 Angers cedex 01, France.*

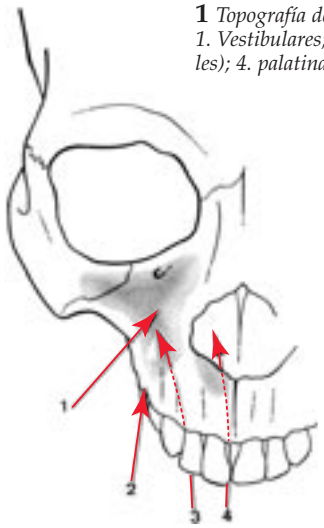


**1** *Topografía de las fístulas oroantronasales. 1. Vestibulares; 2. alveolares; 3. palatinas (oroantrales); 4. palatinas (oronasales).*

— palatina; poco frecuente, consecutiva a la extracción de un diente incluido en posición palatina o la exéresis de un quiste de un incisivo lateral, tratándose entonces de fístula oronasal;

— vestibular: hoy en día es excepcional, aparece tras trepanación anterior maxilar o resección apical de un quiste radiculodentario.

### TAMAÑO

La pérdida de sustancia es muy pequeña en el caso de fístulas de origen dental.

### ASPECTO

Los bordes de la perforación pueden estar claramente definidos, con aspecto fibroso y epitelización de su trayecto, lo que indica una fístula antigua, organizada, que no puede cerrar espontáneamente [22].

Los márgenes pueden estar inflamados, con tejido de granulación más o menos exuberante y salida eventual de pus proveniente de la cavidad sinusal. Se trata en estos casos de un proceso infeccioso con riesgo de osteítis del fragmento óseo situado en el borde de la perforación.

### ESTADO DE LAS ESTRUCTURAS PERILESIONALES

Las estructuras adyacentes deben analizarse minuciosamente, ya que de ello dependen las posibilidades terapéuticas; los dientes presentes sobre la arcada maxilar, en particular los dientes próximos a la fístula, deben ser explorados y tratados convenientemente.

La mucosa de la cavidad sinusal puede ser el foco de una infección que hay que tratar y erradicar antes de cualquier intento de cierre.

### DIAGNÓSTICO

Suele ser sencillo; los signos clínicos dependen del tamaño y localización de la fístula.

Las fístulas oroantrales vestibulares suelen ser silentes, sobre todo las situadas más arriba, ya que la mucosa yugal y labial las obturan a modo de válvula.

Las fístulas oroantrales palatinas son las más molestas, debido a la ley de la gravedad y al posible goteo sinusal.

Los signos clínicos más frecuentes son un retraso en la cicatrización alveolar consecutiva a la extracción dentaria, que se refleja en un escape de aire de la cavidad oral en el caso de sonarse la nariz, o escape nasal en caso de succión. En función de la infección, se aprecia a través de la fístula una secreción anormal y purulenta. Los problemas de alimentación con reflujo de líquidos por la nariz seguidos de secreción oral o faríngea posterior fétida son mucho menos frecuentes y están relacionados con fístulas más importantes.

La voz nasal se observa en caso de grandes fístulas y está relacionada con anomalías de la caja de resonancia.

### EXPLORACIÓN CLÍNICA

Se realiza después de investigar los antecedentes que puedan haber provocado la fístula oroantral. Una exploración minuciosa asociada a una iluminación adecuada permite encontrar el orificio de la FOAN; cuando ésta es muy pequeña, hay que ayudarse de la maniobra de Valsalva para exponer la pequeña comunicación por donde el aire sale silbando o provocando burbujas más o menos mucopurulentas. La palpación con un estilete permite precisar el trayecto de la fístula. Una vez descubierta la solución de continuidad, se realiza un cuidadoso estudio de las estructuras vecinas para, posteriormente, elegir el tratamiento más adecuado. La valoración nasosinusal utilizando la rinoscopia, junto a la fibroendoscopia nasal asociada a una sinuscopia bajo anestesia local permiten apreciar el estado de la mucosa sinusal y realizar toma de muestras para un posible estudio bacteriológico. Los cultivos, cuando son positivos, ponen de manifiesto ya sea una asociación bacteriana aeróbica y anaeróbica, ya sea un cultivo únicamente aeróbico. Si la fístula es relativamente amplia, la exploración de la cavidad sinusal se realiza con la ayuda de un fibroendoscopio.

Se explora la dentadura, particularmente la movilidad dental. En caso de sospecha de lesión tumoral, el examen otorrinolaringológico busca una posible adenopatía satélite; la biopsia es sistemática a lo largo del trayecto fistuloso; el análisis sanguíneo sirve para precisar un posible factor desfavorable (diabetes) y en caso de sospecha, se realiza una serología VIH.

### EXAMEN RADIOLÓGICO

El estudio precisa tres exploraciones:

— radiografía retroalveolar para examinar los dientes adyacentes;

— ortopantografía dental para localizar las alteraciones dentales asociadas;

— tomografía computadorizada (TC) que permite valorar el estado sinusal.

En caso de sospecha de osteítis, la TC dental determina su presencia y su extensión.

## *Tratamiento*

### TRATAMIENTO PREVENTIVO

Como la mayoría de las FOAN son de origen yatrógeno, la prevención permite disminuir su frecuencia. Antes de toda extracción, es necesario explorar las relaciones entre el diente y la cavidad sinusal, con el fin de identificar las extracciones de riesgo y evitar los legrados a ciegas.

Si se constata una solución de continuidad después de la extracción, la sutura de la mucosa facilita la cicatrización, siempre y cuando no exista infección sinusal.

Si se observa la penetración intrasinusal de una raíz dental, no se debe realizar ninguna maniobra a ciegas a través de la fístula. El cierre mucoso asociado a la recuperación de la raíz dental a través de una meatotomía es el tratamiento indicado.

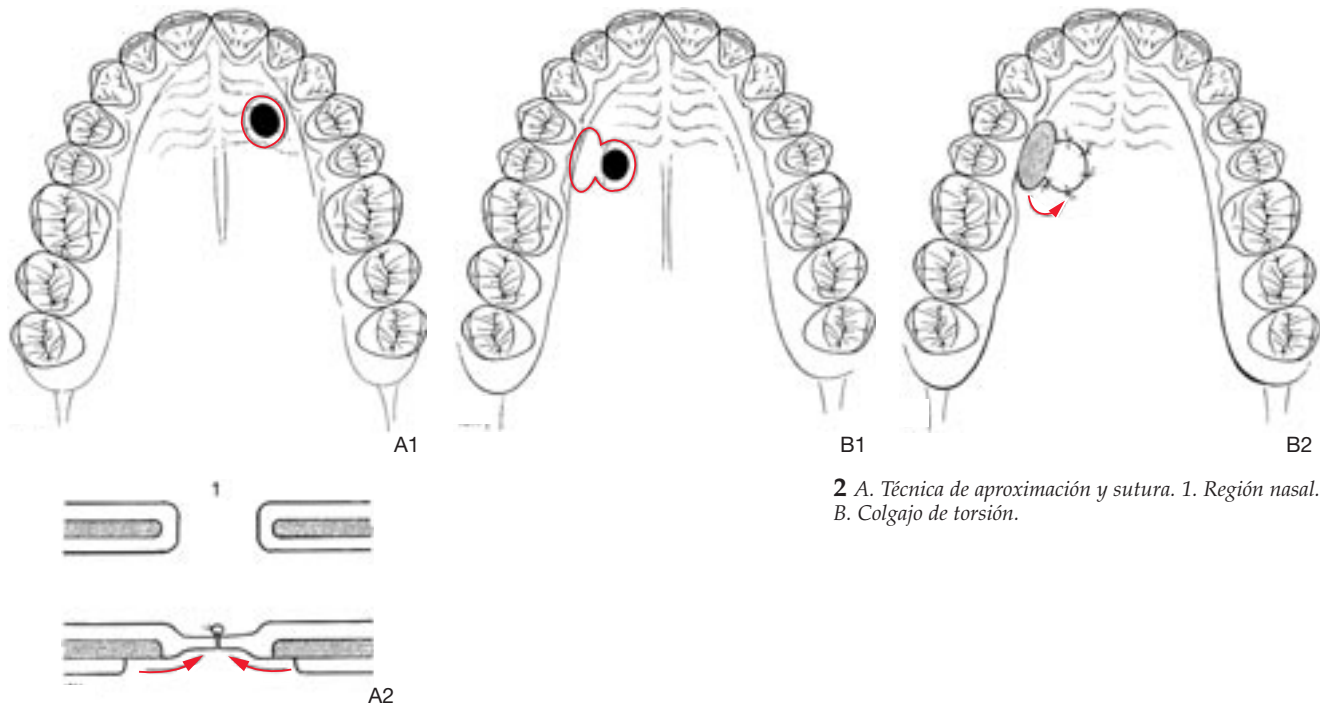


**2** *A. Técnica de aproximación y sutura. 1. Región nasal. B. Colgajo de torsión.*

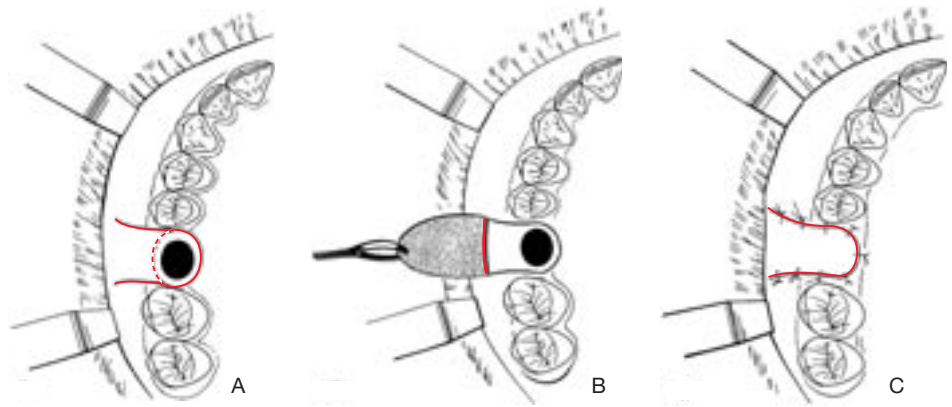


**3** *A. Creación de un colgajo vestibular mucoperióstico trapezoidal de pedículo superior.*
*B. Sección del periostio en la base del colgajo.*
*C. Sutura del colgajo.*

Si se realiza una incisión anterior del seno maxilar mediante la técnica de Caldwell-Luc, el desplazamiento del plano mucoso y musculoperióstico permite evitar cualquier fístula vestibular.

En caso de disyunción postraumática maxilar, la reducción de la fractura debe ser lo más perfecta posible para evitar desplazamientos, origen de fístulas.

### TRATAMIENTO CURATIVO

La mayoría de las FOAN de pequeño tamaño (1 a 2 mm de diámetro) cicatrizan espontáneamente si no hay infección sinusal [34]. En cambio, la cirugía es indispensable si la pérdida de sustancia es de más de 5 mm y se presenta después de más de 3 semanas, ya que la fístula está epitelizada [23].

### MANIOBRAS INDISPENSABLES

Sea cual sea la técnica utilizada, se deben respetar dos principios primordiales [24, 25]:

— las cavidades nasosinusales se deben liberar de toda infección con un drenaje adecuado; dicha maniobra es imprescindible y puede requerir cirugía de las fosas nasales o de los senos, utilizándose sistemáticamente la vía endoscópica;

— el cierre debe hacerse sin tensión; los colgajos deben tener una base de implantación amplia, con una buena vascularización.

### TÉCNICAS QUIRÚRGICAS

En la medida en que la solución de continuidad afecta a dos epitelios diferentes, el epitelio respiratorio ciliado de la cavidad sinusal o nasal y el epitelio de Malpighi de la cavidad oral, el cierre debe ser siempre de las dos mucosas. La reconstrucción ósea se realiza únicamente en casos muy particulares: pérdida de sustancia importante y realzamiento de cresta alveolar para instalación de prótesis.

#### ■ *Cierre de la mucosa rinosinusal*

Se utilizan dos tipos de colgajos *(fig. 2):*

— colgajo de fibromucosa oral por aproximación y sutura, o torsión de la fibromucosa sobre el plano nasal;

— colgajo de mucosa nasal dependiente del tabique, en caso de fístula paramediana.

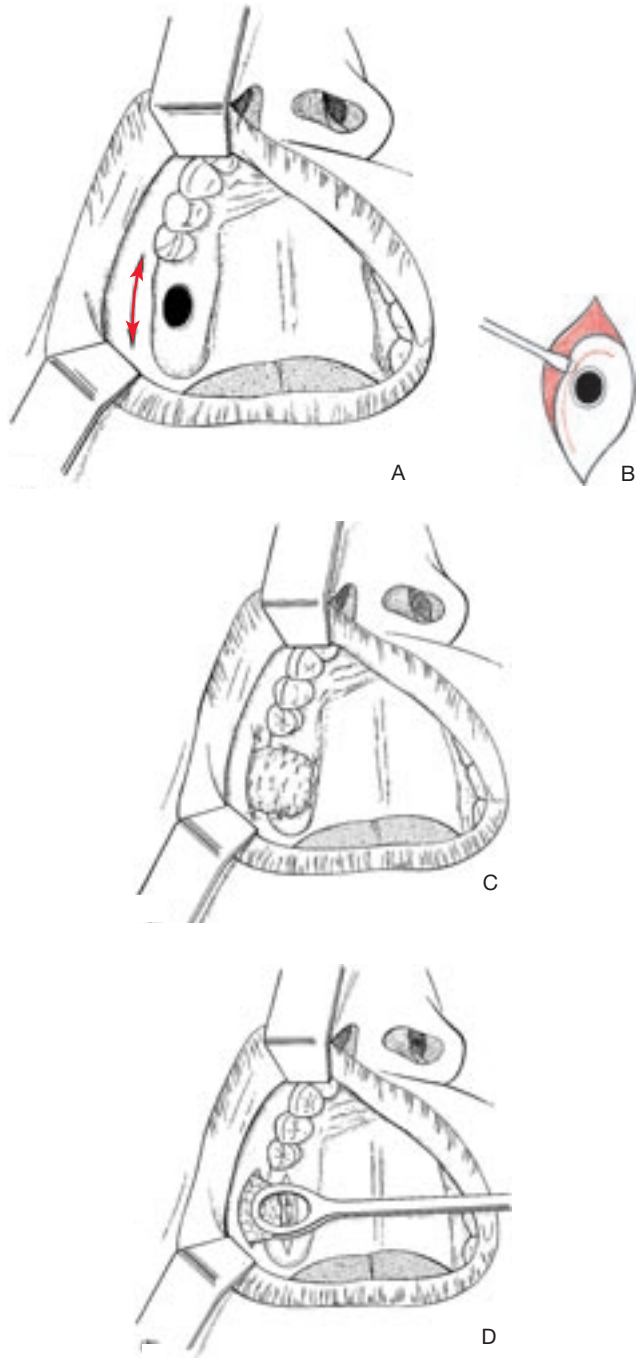


**4** *Cierre de fístulas oroantronasales (FOAN) con la bola de Bichat.*
*A. Incisión intermaxilar.*
*B. Despegamiento de la FOAN.*
*C. Aproximación de la bola de Bichat pediculizada con la que se recubre la FOAN.*
*D. Recubrimiento de la FOAN.*

## *Cierre de la mucosa oral*

Se trata de un tiempo esencial y se utilizan habitualmente diversos tipos de colgajo.

### Colgajo de mucosa vestibular (*fig. 3*) [2, 7, 26, 35]

Se realizan dos incisiones divergentes a partir de los bordes de la pérdida de sustancia ósea; un colgajo mucoperióstico trapezoidal se levanta y sirve para obturar la fístula.

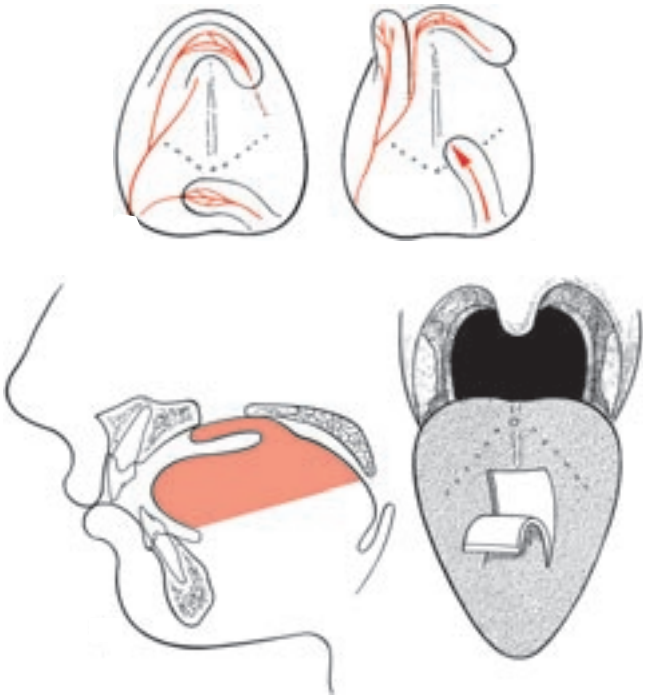

**5** *Los colgajos de lengua móvil son pediculizados sobre el arco ranino y su pedículo es posterointerno, o sobre la punta de la lengua, siendo su pedículo externo.*

### Colgajo de la bola de grasa de Bichat (*fig. 4*) [15, 18, 21, 32]

Extraído por una incisión vestibular, el colgajo (con su pedículo vascular) recubre la pérdida de sustancia, siendo suturado en sus bordes. Este procedimiento es particularmente fiable.

### Colgajo de lengua (*fig. 5*) [8, 11, 36]

En función de la vascularización de la lengua, se utilizan colgajos con pedículos anteriores o posteriores. Estos colgajos son muy fiables debido a su rica vascularización y pueden obturar grandes pérdidas de sustancia. Presentan, sin embargo, un inconveniente importante: la necesidad de sección del pedículo del colgajo, que debe realizarse alrededor de 3 semanas después de haberlo colocado en su sitio. Además de la incomodidad durante 2 semanas, precisa una segunda intervención.

### Colgajos palatinos (*fig. 6*) [17]

Estos colgajos son de pedículo posterior, debido a la vascularización palatina. Se trata de colgajos de espesor completo que utilizan la fibromucosa palatina, trasladada para obturar la pérdida de sustancia. Estos colgajos dejan una zona cruenta ósea que se recubre rápidamente. La reepitelización de la zona donante crea molestias, por lo que a veces es necesario recurrir a una prótesis de paladar.

## COLGAJOS A DISTANCIA

Se pueden utilizar los colgajos cervicofaciales:
— colgajo nasogeniano de base desepitelizada;
— colgajo temporomiofascial (*fig. 7*) [20].
Todos estos colgajos se reservan para pérdidas de sustancia importantes. Hoy en día, se suelen abandonar en favor de los colgajos libres.

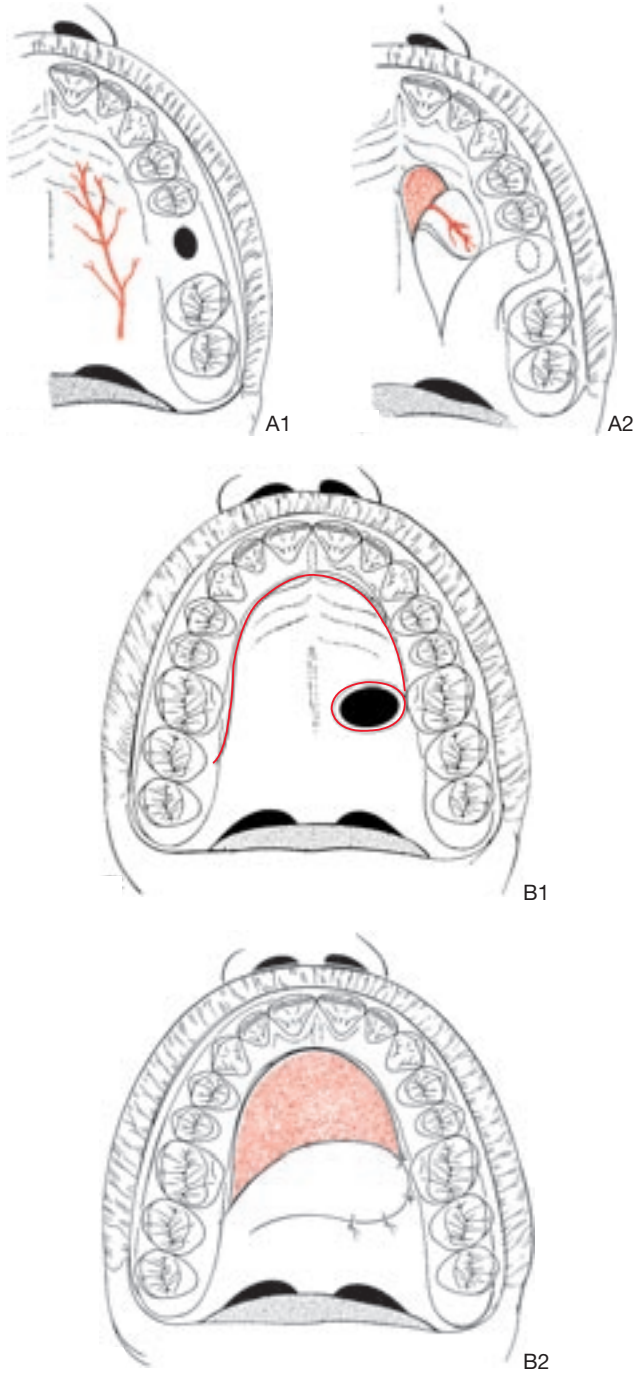


**6** *A. Colgajo palatino unipediculado. A1. Trazado del pedículo vascular asegurado por la rama anterior de la arteria palatina descendente; A2. Trazado del colgajo con pedículo posterior.*
*B. Colgajo de transposición de la fibromucosa palatina sobre una fístula amplia.*

## Indicaciones terapéuticas

Estas indicaciones dependen de varios elementos: el tamaño, topografía y etiología constituyen los elementos esenciales.

— Pequeña perforación inferior a 2 cm: las autoplastias locales dependientes del vestíbulo oral o de la bóveda del paladar, asociados a la realización de un plano profundo por aproximación y sutura, aseguran un cierre de buena calidad.

— Perforación de tamaño intermedio, superior a 2 cm: en este caso, antes que las autoplastias locales, son preferibles las plastias con la bola de grasa de Bichat, cuya epidermización se realiza sin dificultad.

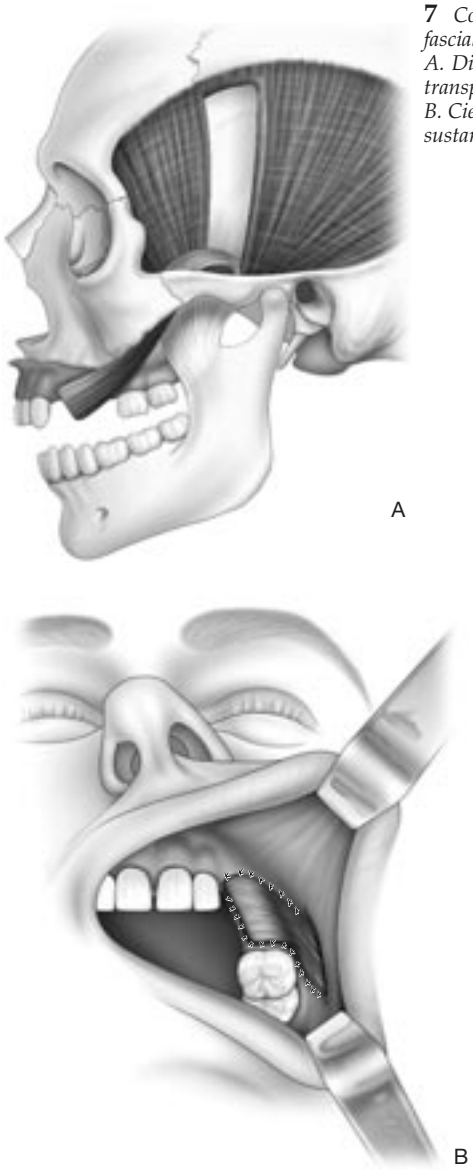


**7** *Colgajo temporomiofascial.*
*A. Disección muscular y transposición intrabucal.*
*B. Cierre de la pérdida de sustancia.*

## Fístulas oroantronasales secundarias a una exéresis tumoral

Las pérdidas de sustancia maxilar y palatina ligadas a la cirugía oncológica crean amplias FOAN frecuentemente asociadas a exéresis de segmentos óseos dentados.

Las secuelas de esta cirugía son muy molestas: trastornos de fonación y alimentación, así como defectos estéticos más o menos importantes. Estas pérdidas de sustancia ligadas a una maxilectomía limitada, hemimaxilectomía o maxilectomia ampliada a la órbita son tradicionalmente obturadas con una prótesis, que permite una fonación y una alimentación más o menos satisfactoria. Las dificultades de fijación de la prótesis y la reabsorción ósea secundaria son origen de fugas aéreas (voz nasal), fugas alimentarias y regurgitación nasal. La importancia de la pérdida de sustancia y la necesidad de controlar la cavidad con el fin de identificar posibles recidivas han obstaculizado, durante muchos años, el desarrollo de técnicas quirúrgicas. Los colgajos locales son insuficientes;

los colgajos cervicofaciales (colgajo temporo-parieto-frontal o colgajo miofacioparietal) han sido utilizados pero son limitados por la cantidad de tejido disponible y la longitud de su pedículo. El desarrollo de los colgajos libres microanastomosados aporta una respuesta a estas dificultades. La técnica fiable permite el cierre de la fístula en un tiempo. El colgajo libre puede tener más o menos componentes: piel, tejido blando, hueso. No existen limitaciones debidas a la longitud del pedículo o de la orientación de los tejidos.

Varios sitios donantes son utilizados:

— colgajo antebraquial de pedículo radial, «colgajo chino» [14, 30]. Se utiliza esencialmente para las resecciones limitadas, tanto palatinas como del arco maxilar;

— Colgajos libres microanastomosados del dorsal ancho y del recto mayor [9, 31]. Son particularmente interesantes ya que permiten separar la cavidad bucal de las cavidades nasosinusales, además de aportar una cantidad importante de tejido para llenar las pérdidas de sustancia de las regiones yugales y malares cuando la exéresis se extiende a estas regiones. El pedículo de estos colgajos es largo y facilita la anastomosis a nivel del cuello sin necesidad de injerto venoso complementario.

La preocupación de reconstruir pérdidas de sustancia ósea conduce a utilizar colgajos libres compuestos osteomio-cutáneos: colgajo paraescapular, de cresta ilíaca o colgajo de peroné.

Los criterios de selección de estos colgajos son muy variables [19]. En caso de pérdidas de sustancia limitadas al hemipaladar, con posibilidad de prótesis dental complementaria, se utilizará preferentemente un colgajo miocutáneo simple (músculo recto del abdomen o colgajo antebraquial).

En caso de exéresis importante (exéresis amplia del paladar, hemimandibulectomía extendida a la región yugal o a la órbita), se utilizará un colgajo osteomiocutáneo de peroné con injerto venoso complementario para obtener un pedículo adecuado suficiente.

Sean cuales sean las técnicas empleadas, estos diferentes colgajos han modificado considerablemente la calidad de vida de los pacientes: la función fonatoria es preservada, los defectos estéticos son limitados y la función masticatoria puede a veces incluso ser restablecida (implante dental). Queda el problema del seguimiento local: al no poder realizarse mediante examen clínico, debe apoyarse en las técnicas de diagnóstico por imagen; la calidad de la exploración de los tejidos blandos que proporcionan las técnicas de resonancia magnética permite identificar una posible recidiva precoz. Las prótesis obturadoras aisladas solamente se utilizarán en caso de un rechazo del tratamiento quirúrgico o en los casos de una exéresis considerada como límite, posponiendo el tiempo de reconstrucción con colgajos libres.

En caso de osteorradionecrosis, se debe asegurar, a través de múltiples biopsias, la ausencia de recidivas y preparar la reconstrucción con una antibioticoterapia y una oxigenoterapia hiperbárica. La cirugía de exéresis de secuestros y la utilización de colgajos interviene sólo secundariamente.

Las prótesis obturadoras [6] se utilizarán si el paciente rechaza el tratamiento quirúrgico o durante un tratamiento de espera, o bien, y de manera deliberada, después de una cirugía oncológica con el fin de permitir el control de la cavidad.

## Conclusión

*Las FOAN son complicaciones poco frecuentes de la cirugía dental. El tratamiento es quirúrgico en el caso de que la fístula supere los 5 mm de diámetro. Numerosos colgajos locales permiten obtener el cierre con éxito en ausencia de infección. En oncología, están relacionadas con exéresis quirúrgicas de tumores del macizo facial; en la reconstrucción se recurre cada vez más a los colgajos libres, asociados con prótesis obturadoras.*

*Cualquier referencia a este artículo debe incluir la mención del artículo original: Laccourreye L et Dubin J. Communications bucco-naso-sinusiennes. Encycl Méd Chir (Editions Scientifiques et Médicales Elsevier SAS, Paris, tous droits réservés), Oto-rhino-laryngologie, 20-480-M-10, 2001, 6 p.*

## Bibliografía

[1] Amaratunga NA. Oroantral fistula, a study of clinical, radiological and treaments aspects. *Br J Oral Maxillofac Surg* 1986 ; 24 : 433-437

[2] Axhausen G. Closure of oro-antral fistulae. *Ann Otolaryngol* 1939 ; 48 : 632-638

[3] Babajews A. Multiple myeloma presenting as an oro-antral fistula. *Br J Oral Maxillofac Surg* 1986 ; 24 : 52-57

[4] Banus C, Elbaz A, Beauvillain De Montreuil C. Communications bucco-sinuso-nasales. *Encycl Méd Chir* (Éditions Scientifiques et Médicales Elsevier SAS, Paris), Oto-rhino-laryngologie, 20-480-M-10, 1991 : 1-10

[5] Barclay JK. Root in the maxillary sinus. *Oral Surg* 1987 ; 64 : 162-164

[6] Benoit M. Réhabilitation et prothèse maxillo-faciale. Paris : Julien Prelat, 1978

[7] Berger A. Oro-antral openings and their surgical corrections. *Arch Otolaryngol* 1939 ; 30 : 400-402

[8] Bracka H. The blood supply of dorsal tongue. *Br J Plast Surg* 1981 ; 34 : 379-384

[9] Browne JD, Burke AJ. Benefits of routine maxillectomy and orbital reconstruction with the rectus abdominis free flap. *Otolaryngol Head Neck Surg* 1999 ; 121 : 203-209

[10] Brusati R. The use an osteoperiostal flap to close oroantral fistulas. *J Oral Maxillofac Surg* 1982 ; 40 : 250-251

[11] Cadenat H, Combelles R, Fabie M. Lambeaux de langue, vascularisation, morphologie et utilisation. *Ann Chir Plast* 1973 ; 18 : 223-231

[12] Coleman JJ. Osseous reconstruction of the midface and orbits. *Clin Plast Surg* 1994 ; 21 : 113-124

[13] Colmenero C, Martorell V, Colmenero B, Sierra I. Temporalis myofascial flap for maxillofacial reconstruction. *J Oral Maxillofac Surg* 1991 ; 49 : 1067-1073

[14] Cordeiro PG, Bacillious N, Schantz S, Spiro R. The radial forearm osteocutaneous "sandwich" free flap for reconstruction of the bilateral subtotal maxillectomy defect. *Ann Plast Surg* 1998 ; 40 : 397-402

[15] Egyedi P. Utilization of the buccal fat pad for closure of oroantral and/or oronasal communication. *J Maxillofac Surg* 1977 ; 5 : 241-244

[16] Felix DH, Wray D, Smith GL, Jones JA. Oro-antral fistula: an unusual complication of HIV associated periodontal disease. *Br Dent J* 1991 ; 171 : 61-62

[17] Fickling BW. Oral surgery involving the maxillary sinus. *Ann R Coll Surg* 1957 ; 20 : 13-35

[18] Freche C, Tran-Ba-Huy P. Les communications bucco-sinusiennes. *Ann Chir Plast* 1974 ; 28 : 781-784

[19] Futran ND, Haller JR. Considerations for free-flap reconstruction of the hard palate. *Arch Otolaryngol Head Neck Surg* 1999 ; 125 : 665-669

[20] Godfrey PM. Sinus obliteration for chronic oro-antral fistula: a case report. *Br J Plast Surg* 1993 ; 46 : 341-342

[21] Hanasawa Y, Itoh K, Mabashi T. Closure of oroantral communications using a pedicled buccal fat pad graft. *J Oral Maxillofac Surg* 1995 ; 53 : 771-775

[22] James RB. Surgical closure of large oroantral fistulas using a palatal island flap. *J Oral Surg* 1980 ; 38 : 591-594

[23] King PF, Wilson JS. The closure of oromaxillary fistula. *J Laryngol Otol* 1954 ; 68 : 229-239

[24] Lazow SK. Surgical management of the oroantral fistula: flap procedures. *Oper Tech Otol* 1999 ; 10 : 148-152

[25] Pasturel A, Bellavoir A, Buffe P. Relations pathologiques entre les dents et les sinus maxillaires. *Encycl Méd Chir* (Éditions Scientifiques et Médicales Elsevier SAS, Paris), Stomatologie, 22-038-A-10, 1985 : 1-16

[26] Peri G, Jouve C, Ounsamoune BN, Verge P, Thevenon D, Kandi K et al. Fermeture des communications bucco-sinusiennes d'origine dentaire selon la technique de Celesnik. *Rev Stomatol Chir Maxillofac* 1980 ; 81 : 68

[27] Pons J, Dupuis A, Bellavoir A. Traumatismes de la face : réparation chirurgicale. Paris : Medsi/McGraw Hill, 1989

[28] Rahman A. Foreign bodies in the maxillary antrum. *Br Dent J* 1982 ; 153 : 308

[29] Rintala A. A double, overlapping hinge flap to close palatal fistula. *Scand J Plast Reconstr Surg* 1971 ; 5 : 91-95

[30] Schusterman MA, Reece GP, Miller MJ. Osseous freeflap for orbit and midface reconstruction. *Am J Surg* 1993 ; 166 : 341-345

[31] Shestak KC, Schusterman MA, Jones G, Johnson JT. Immediate microvascular reconstruction of combined palate and midfacial defect using soft tissue only. *Microsurgery* 1988 ; 9 : 128-131

[32] Stajcic Z. The buccal fat pad in the closure of oro-antral communications: a study of 56 cases. *J Craniomaxillofac Surg* 1992 ; 20 : 193-197

[33] Thompson SH, Kola H, Langenneger Jreineke J. Oro-nasal fistula secondary to nasal septal surgery and candidiasis. *J Oral Maxillofac Surg* 1985 ; 43 : 964-966

[34] Waldrop TC, Semba SE. Closure of oroantral communication using guided tissue regeneration and an absorbable gelatin membrane. *J Periodontol* 1993 ; 64 : 1061-1066

[35] Yih WY, Merril RG, Howerton DW. Secondary closure of oroantral and oronasal fistulas: a modification of existing techniques. *J Oral Maxillofac Surg* 1988 ; 46 : 357-364

[36] Zeidman A, Lockshin A, Berger J, Gold B. Repair of a chronic oronasal defect with an anteriorly based tongue flap: report of a case. *J Oral Maxillofac Surg* 1988 ; 46 : 412-415